Die „posterolaterale Ecke“

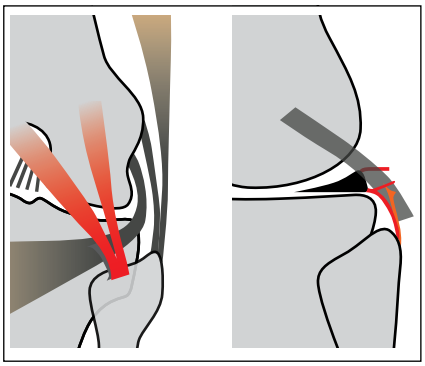

Mit dem Begriff der „posterolateralen Ecke“ wird die Einheit aus zahlreichen kleinen Kapsel-Band-Strukturen bezeichnet (Abb. 7.159, 7.160). Ihr wird eine große Bedeutung für die Stabilität des Kniegelenkes zugesprochen.[87-89] Eine Verletzung der posterolateralen Ecke entsteht oft bei Rupturen des vorderen Kreuzbandes und wird als prognostisch ungünstiger Faktor gewertet.[90] Bei Knochenkontusionen am anteromedialen Femurkondylus und am posteromedialen Tibiaplateau sind Verletzungen der posterolateralen Ecke besonders häufig zu finden und sollten entsprechend gesucht werden (Abb. 7.161 bis 7.166).[90]

Für die Befundung problematisch sind die variable Ausbildung der einzelnen Strukturen, die sehr unterschiedliche Erkennbarkeit in der MRT und die uneinheitliche Nomenklatur. Neben der Popliteussehne, der Bizeps femoris Sehne und dem lateralen Kollateralband ist das popliteofibulare Ligament der wichtigste Anteil. Neben diesen gibt es noch das meniskopopliteale Band, das fabellofibulare Band und das „arcuate ligament“, welches als oberflächlichste Schicht von der Fibula in die Gelenkkapsel einstrahlt.

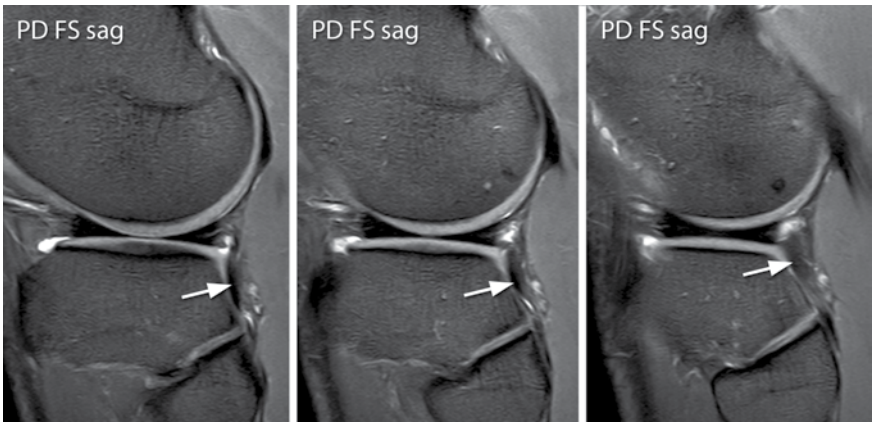

Abb. 7.159 Posterolaterale Kapselstrukturen in 3 aufeinanderfolgenden sagittalen Schichten. Pfeile: Popliteussehne. Beachte die von der Meniskusbasis ausgehenden Faszikel zu Gelenkkapsel und zur Popliteussehne.

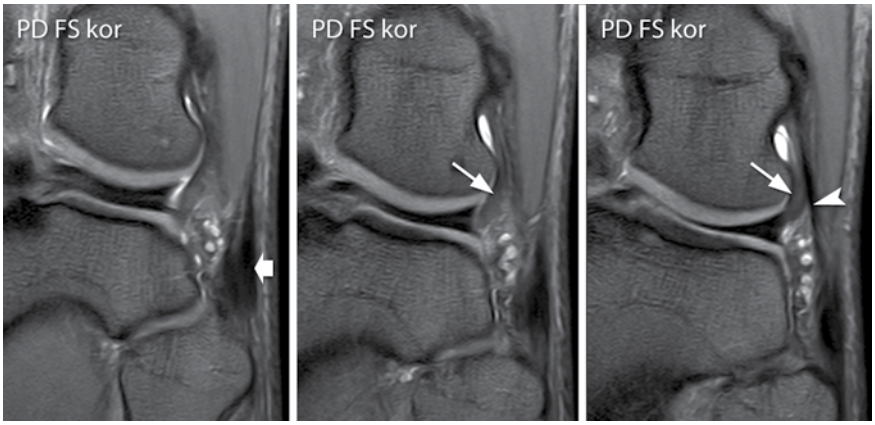

Abb. 7.160 Posterolaterale Kapselstrukturen in 3 aufeinanderfolgenden koronaren Schichten.Lange Pfeile: Popliteussehen, Pfeilspitze: laterales Kollateralband, kurzer Pfeil: Bizeps femoris Sehne.

Abb. 7.161 Riss des Ursprungs der Popliteussehne (Pfeile) und des lateralen Kollateralbandes (Pfeilspitze). Arthroskopisch handelte es sich bei der Verletzung der Popliteussehne nur um einen partiellen Abriss (Pfeil) und zusätzlich einen Längsriss (Pfeilspitzen).

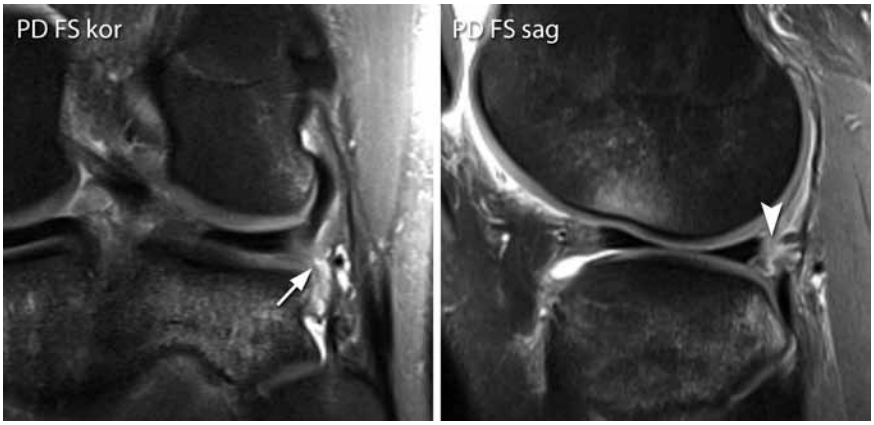

Abb. 7.162 Ruptur des Lig. popliteofibulare (Pfeil) sowie der meniskokapsulären Bänder (Pfeilspitze). Beachte des Riss der Hinterhornanheftung des Außenmeniskus.

Abb. 7.163 Ruptur des popliteofibularen Ligaments (Pfeil). Zusätzlich chondrale Frakturen.

Abb. 7.164 Ruptur des meniskopoplitealen Ligaments (Pfeil).

Abb. 7.165 Ruptur der meniskokapsulären Ligamente (Pfeil).

Abb. 7.166 Ruptur der fibularen Insertion des „arcuate ligaments" (Pfeil). Beachte die weiter dorsal gelegene Schichtposition im Vergleich zu den vorangegangenen Beispielen. Auch das laterale Kollateralband und die Bizeps femoris Sehne sind abgerissen.

Tractus iliotibialis

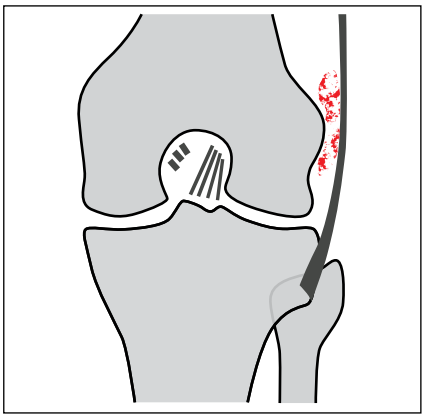

Das Tractus iliotibialis – Syndrom ("iliotibial band friction syndrom" = "runners knee") ist ein Überlastungsschaden vor allem bei Joggern mit Entzündung zwischen Tractus iliotibialis und lateralem Femurkondylus durch Reibung bei Kniebeugung. Es ist im posterioren Abschnitt des Tractus iliotibialis am ausgeprägtesten. Meistens findet sich fibrovaskuläres Reizgewebe nur zwischen Tractus iliotibialis und Femur, gelegentlich kann es zusätzlich oberflächlich auftreten. Die Gewebsvermehrung ist in den wassergewichteten Sequenzen signalreich und reichert Kontrastmittel an. Sie ist in T1w Sequenzen besonders gut erkennbar. Ist der Tractus iliotibialis verdickt, spricht dies für eine chronische Schädigung.

! In wassergewichteten Sequenzen besteht Verwechslungsmöglichkeit mit dem Recessus lateralis der Gelenkkapsel, der immer ventral und proximal des Epicondylus liegt. Das Ödem beim "runners knee" liegt zwischen Epicondylus und Tractus iliotibialis.[91]

Bildgebende Zeichen eines Friktionssyndromes werden auch bei asymptomatischen Probanden nachgewiesen. Ferner sind sie bei Patienten mit medialer Gonarthrose sehr häufig, vermutlich aufgrund der vermehrten lateralen Zugbelastung bei degenerativ bedingtem Genu varum.[92]

Abb. 7.167 Klassisches Tractus iliotibialis Friktionssyndrom mit Reizgewebe zwischen Tractus und lateralem Femurkondylus.

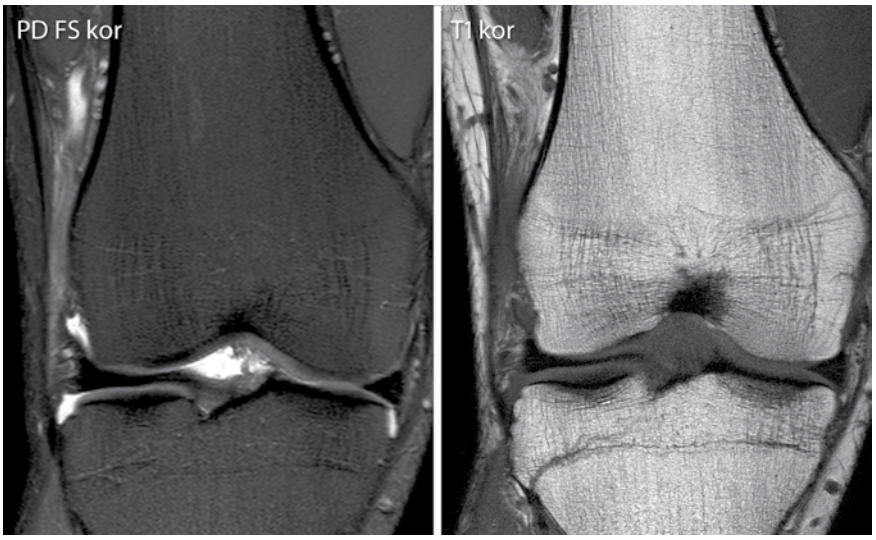

Abb. 7.168 Bei chronischen Formen kann anstelle eines ödematösen Signals auch fibrotisches Gewebe zwischen Tractus und Femurkondylus vorliegen. Dieses ist dann in T1 am auffälligsten.

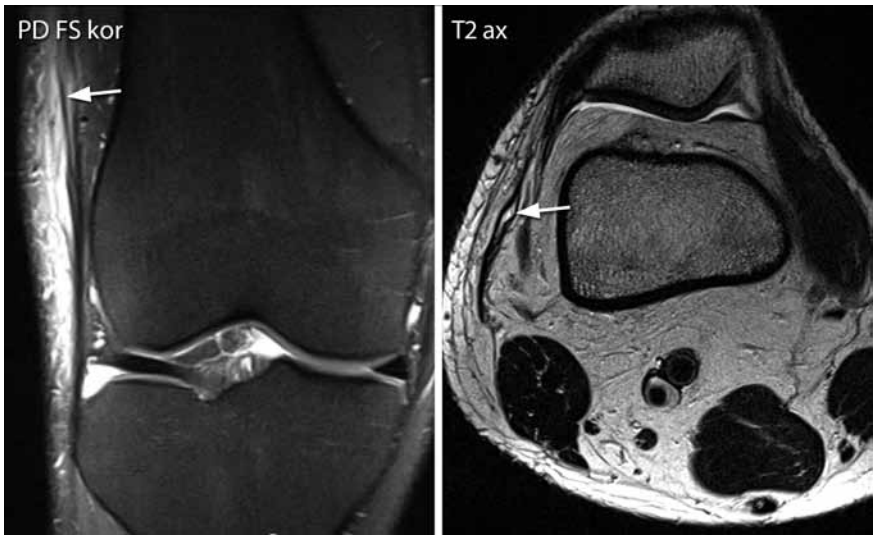

Abb. 7.169 Langstreckiges Tractussyndrom mit insterstitiellem Riss und dadurch Aufspaltung des Tractus iliotibialis.

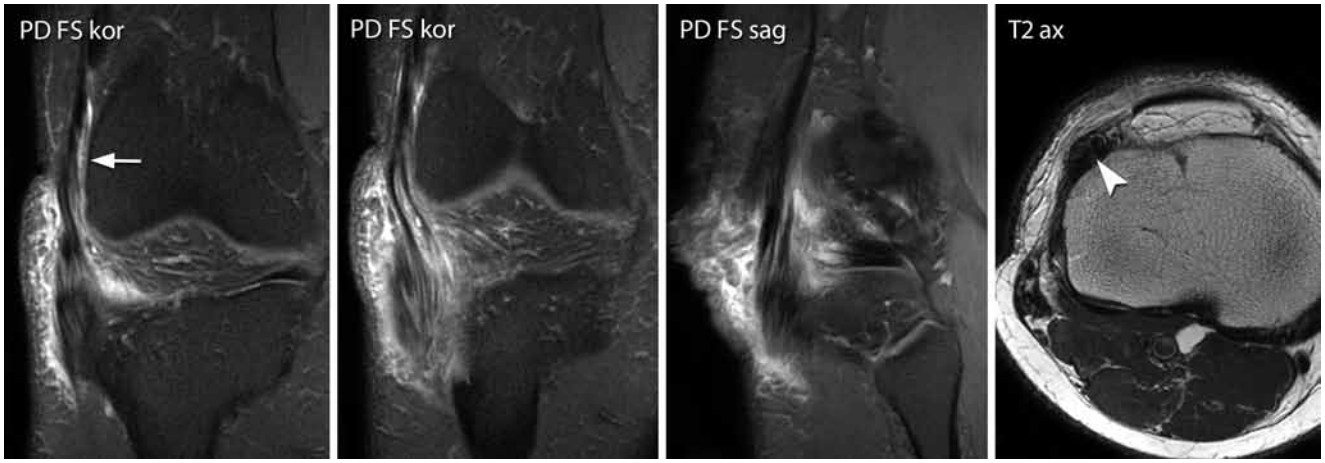

Abb. 7.170 Bei dieser Langstreckenläuferin findet sich entzündliches Gewebe nicht nur an der typsichen Stelle zwischen Tractus iliotibialis und lateralem Femurkondylus (langer Pfeil). Zusätzlich besteht eine massive Enthesiopathie. Beachte auch die deutliche Verdickung des Traktus an der Insertion (Pfeilspitze).

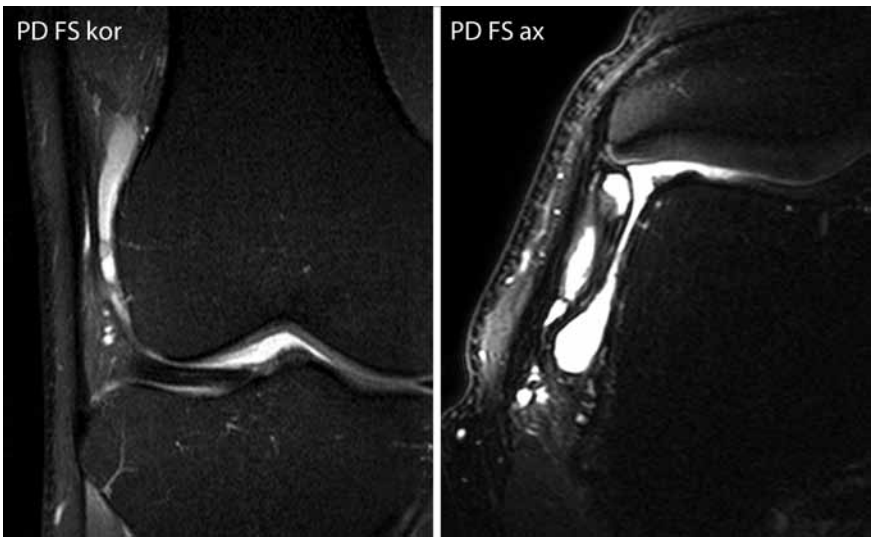

Abb. 7.171 Weitere chronische Form mit Ausbildung eines abgekapselten Ganglions zwischen Tractus und lateralem Femurkondylus.

Abb. 7.172 Tractussyndrom (Pfeilspitze) bei Patienten mit deutlicher medialer Gelenkspaltverschmälerung bei medialer Gonarthrose (Pfeil).

Plicen

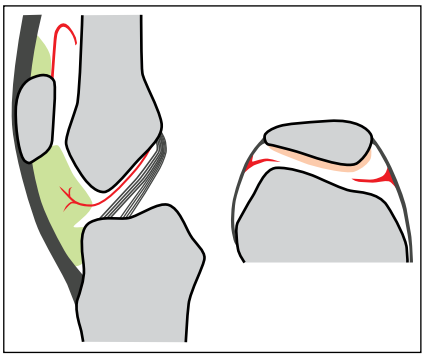

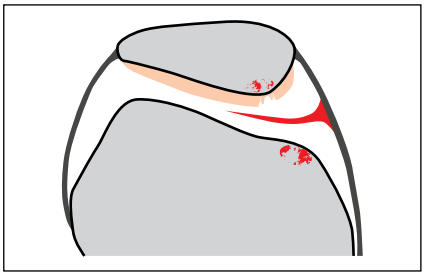

Plicae sind in der Regel asymptomatische synoviale Umschlagsfalten. Sie liegen:

- unter der Patella, vor dem vorderen Kreuzband: Plica infrapatellaris = Lig. mucosum (häufig, Abb. 7.177)
- über der Patella, hinter der Quadrizepssehne: Plica suprapatellaris (häufig, Abb. 7.178)
- medial der Patella: Plica mediopatellaris (sehr häufig, Abb. 7.179 bis 7.182) und
- lateral der Patella: Plica lateralis patellae (selten).

Als **Plica-Syndrom** wird ein Schmerzsyndrom am medialen Patellarand, etwas oberhalb des Gelenkspalts bezeichnet. Oft sind junge sportliche Patienten betroffen. Das Plicasyndrom wird auf eine Entzündung, Fibrosierung und Verdickung der Plica mediopatellaris zurückgeführt. Allerdings gehen die Meinungen über die klinische Bedeutung der Plica mediopatellaris und über die therapeutischen Konsequenzen auseinander.[106] Dies insbesondere, da etwa 80% der Menschen eine solche Plica besitzen, die in etwa 1/4 auch bis präkondylär reichen.[107,108] Allerdings ist der Zusammenhang mit einer Chondropathie im medialen femoropatellaren Kompartiment auffallend.[109,110]

Der Beitrag der MRT bei klinischem Plica-Syndrom beschränkt sich auf den Nachweis einer Plica mediopatellaris, die Beurteilung deren Ausdehnung (bis präkondylär?) und die Suche nach assoziierten Knorpelläsionen im Randbereich der medialen Patellarfacette und relativ weit kaudal am medialen Trochlearand ("kissing Läsionen", Abb. 7.179 bis 7.182). Bei Fehlen eines Gelenkergusses ist die Abgrenzung einer Plica gegenüber der Synovialmembran zudem nicht immer möglich. Ob es sich um eine Normvariante oder eine symptomatische Plica handelt, muß klinisch entschieden werden.[111,112]

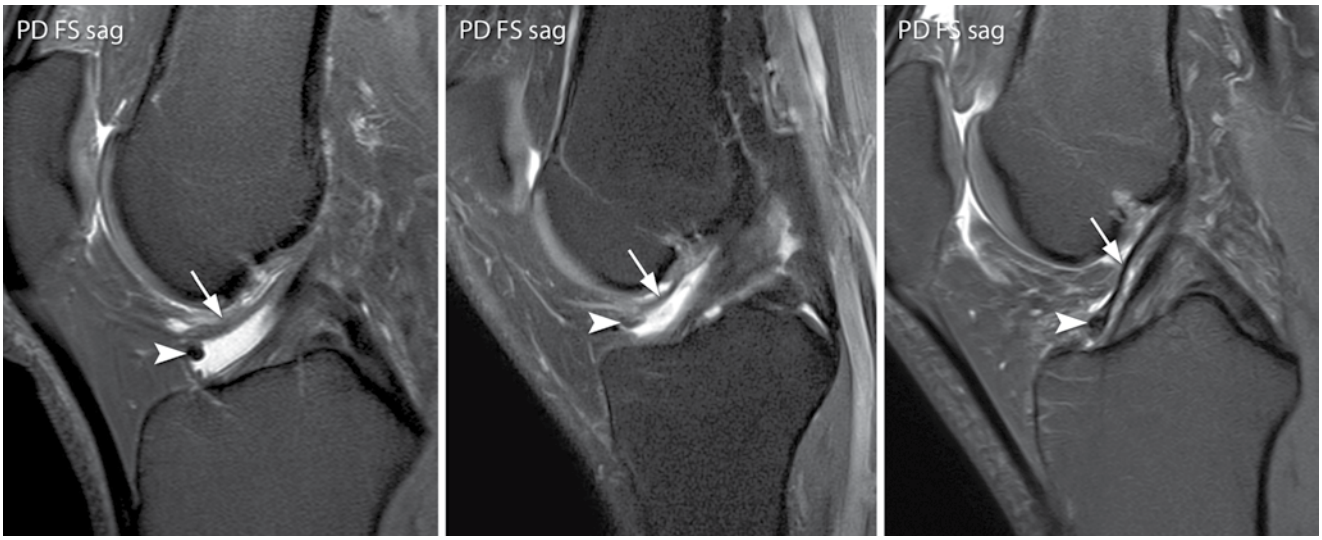

Abb. 7.177 Drei verschiedene Beispiele mit jeweils abgrenzbarer Plica infrapatellaris (Pfeile). Sie strahlt meist oberhalb des Lig. transversum (Pfeilspitzen) in den Hoffa´schen Fettkörper ein. Im rechten Beispiel zieht sie zum Lig. transversum.

Abb. 7.178 Schmale, physiologische Plica suprapatellaris (Pfeil).

Abb. 7.179 Plica mediopatellaris (Pfeil) mit angrenzender fokaler Fibrosierung (Pfeilspitze). Die PD FS zeigt, dass eine teilschichtige Knorpelläsion vorliegt und das fibrosierte Areal deutlich ödematös ist. 30-jährige Frau mit fokaler Schmerzsymptomatik.

Abb. 7.180 Plica mediopatellaris (Pfeile) mit fokalen Knorpelläsionen retropatellar und im Randbereich der medialen Trochleafacette. Die schräge Ebene zeigt den breiten Ausläufer der Plica präkondylär.

Abb. 7.181 31-jähriger Mann mit belastungsabhängige Beschwerden seit 2 Jahren. Kein Trauma und keine Operation in der Vorgeschichte. Massiv fibrotisch verbreiterte Plica mediopatellaris, die bereits zu einer Knochenerosion geführt hat.

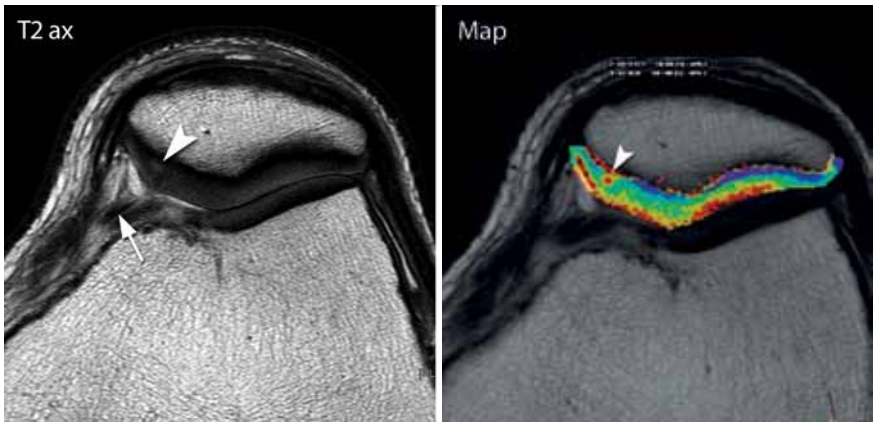

Abb. 7.182 Kleine Plica mediopatellaris. In der T2 ist eine initiale Chondropathie erkennbar, die sich als T2-Zeit Verlängerung bestätigt.

Knorpel

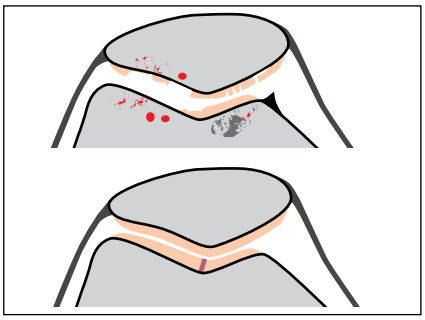

Neben der klassischen chronisch degenerativen Chondropathie und Plica-assoziierten Knorpelläsionen finden sich femoropatellar relativ häufig chondrale Frakturen und Delaminationen (Abb. 7.183, 7.184).
Für die Beurteilung der Trochlea sind schräg transversale oder radiäre Schichtführungen oft hilfreich.
In der Mitte des Sulcus trochlearis ist gelgentlich ein schmaler dunkler Streifen innerhalb des Knorpels zu sehen. Dabei handelt es sich vermutlich um nicht flüssigkeitsgefüllte Fissuren, die im späteren Verlauf zu Delaminationen oder auch umschriebenen Defekten führen können (Abb. 7.185, 7.186).[113]

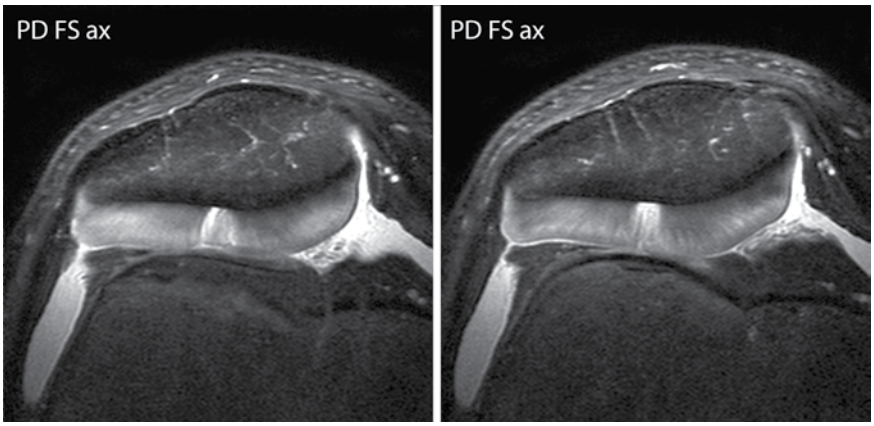

Abb. 7.183 Fokale Knorpelläsion durch eine Distorsionstrauma, 15-jähriges Mädchen.

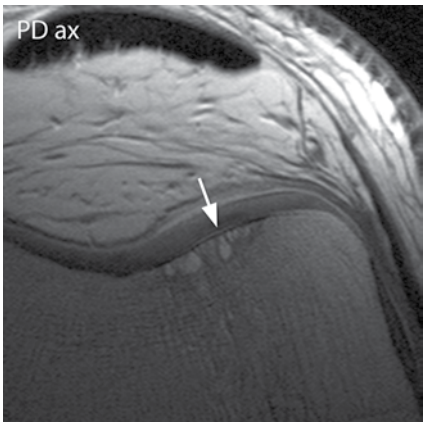

Abb. 7.184 63-jähriger Mann mit chronischen, belastungsabhängigen Beschwerden. Ausgedehnte Knorpeldelamination an der Trochlea mit subchondralen Zystenbildungen.

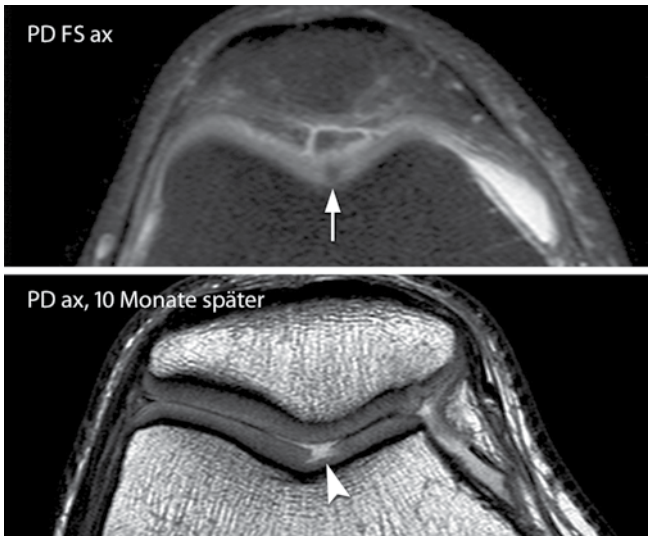

Abb. 7.185 Sehr diskreter signalarmer Streifen im Knorpel des Sulcus trochlearis (oben, Pfeil). 10 Monate später hat sich an dieser Stelle eine fokale, teilschichtige Knorpelläsion entwickelt (Pfeilspitze). 43-jähriger Mann.

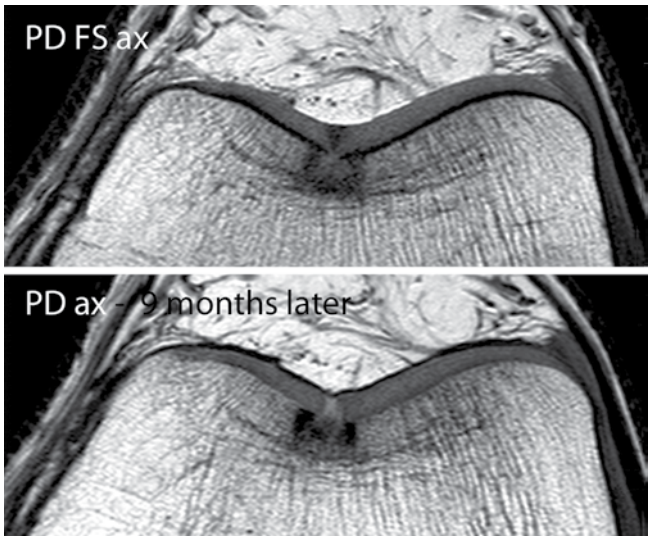

Abb. 7.186 Weiteres Beispiel eines signalarmen Streifens an typischer Stelle in der Mitte des Sulcus trochlearis, aus dem sich eine fokale Knorpelläsion entwickelt. 23-jähriger Mann.

Maltracking, Impingement

Vor allem bei jüngeren Patienten werden Ödeme des superolateralen Hoffa´schen Fettkörpers wird in Assoziation mit Schmerzen beobachtet (Abb. 7.187 bis 7.189). Diese sind vermutlich Folge eines Impingement Phänomens zwischen lateralem Femurkondylus und Rückseite des Lig. patellae.[114] Manche Autoren vermuten daher, das dem eine unphysiologische Belastung der Patella zugrundeliegt („maltracking").[115]
Allerdings wird das Ödem auch häufig bei Patienten ohne Impingementsymptomatik vorgefunden.[116]

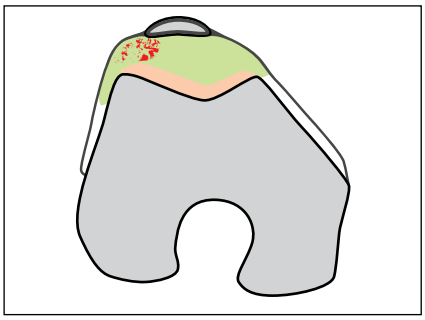

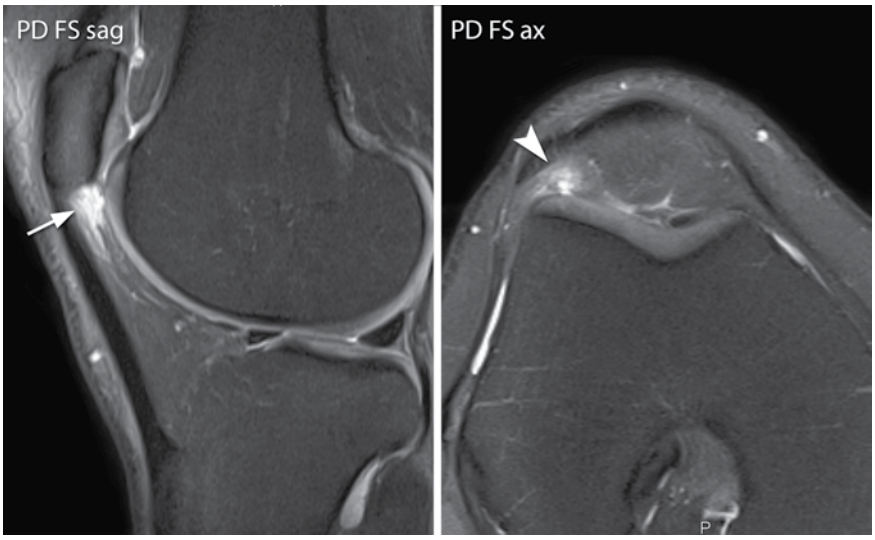

Abb. 7.187 Schmerzhafte Reizung des Hoffa´schen Fettkörpers infrapatellar lateral (Pfeil). Beachte, dass das Ödem im Vergleich zum Patellaspitzensyndrom weiter lateral lokalisiert ist. Dies wird in der axialen Darstellung deutlich (Pfeilspitze). 34-jährige Frau.

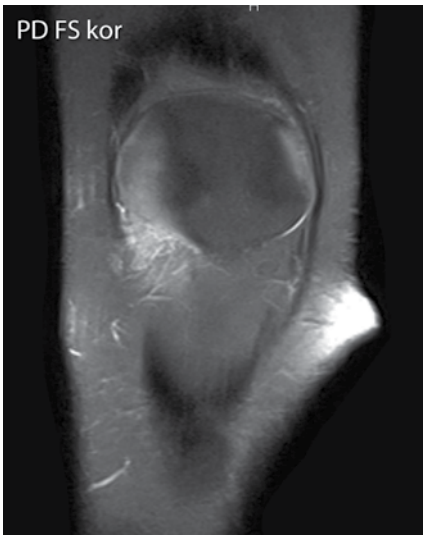

Abb. 7.188 Vergleichbares Bild wie in Abb. 7.527 in koronarer Darstellung. 21-jährige Frau mit rezidivierenden Beschwerden nach Belastungen.

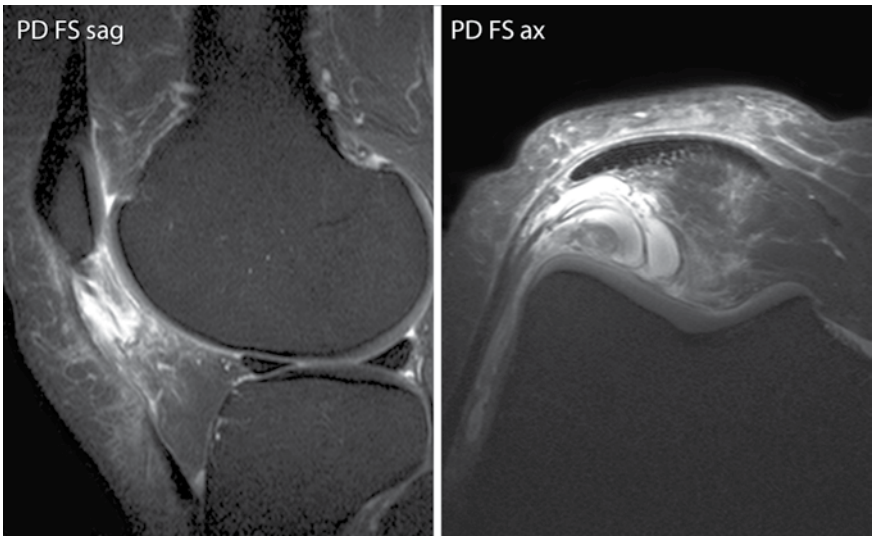

Abb. 7.189 Extreme Form einer Reizung des lateralen infrapatellaren Hoffa´schen Fettkörpers mit bereits Ausbildung eines abgekapselten Flüssigkeitsverhaltes. 47-jährige Frau mit seit Jahren rezidivierenden Beschwerden, verstärkt in den letzten 4 Wochen vor der Untersuchung.